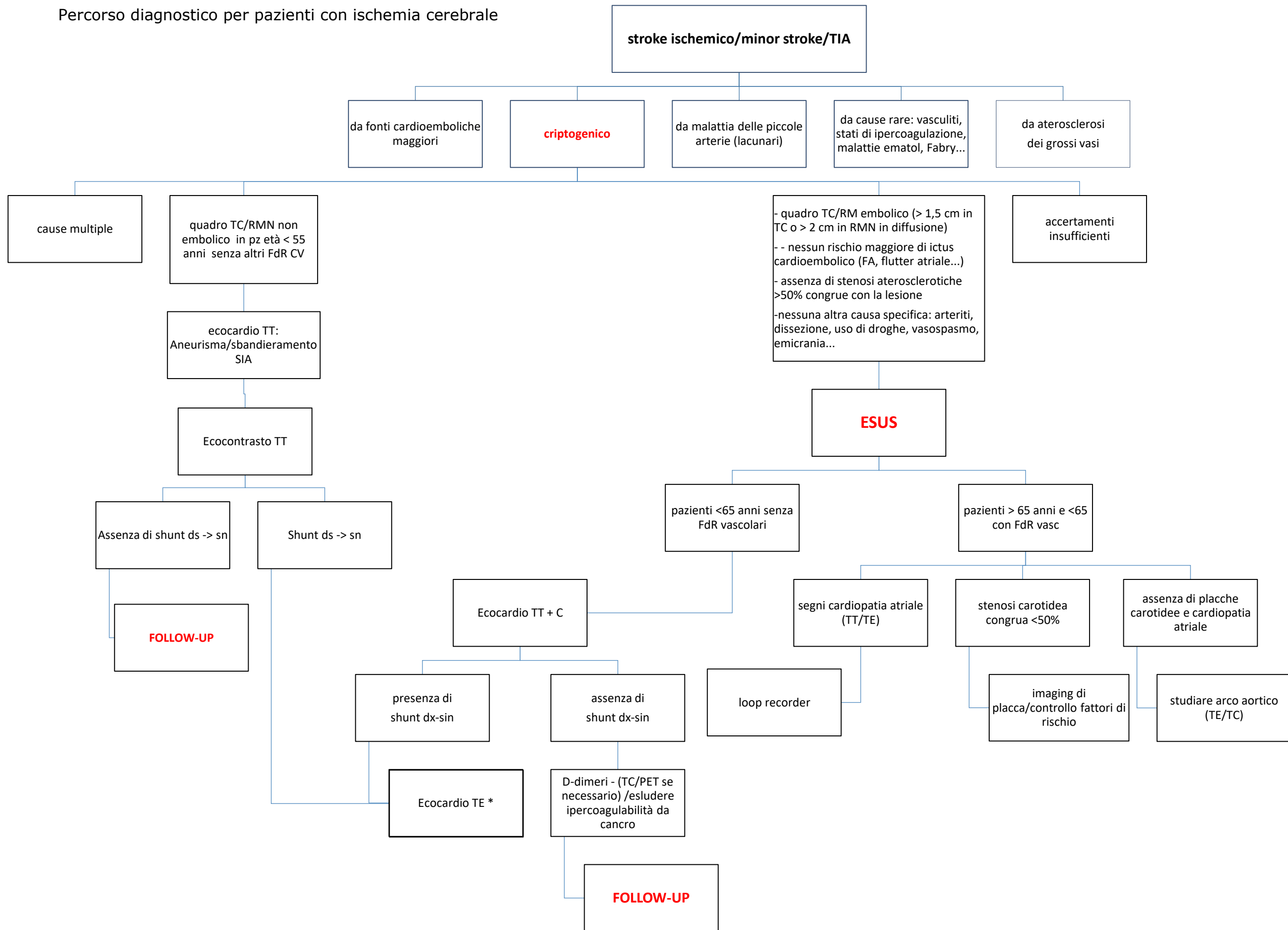
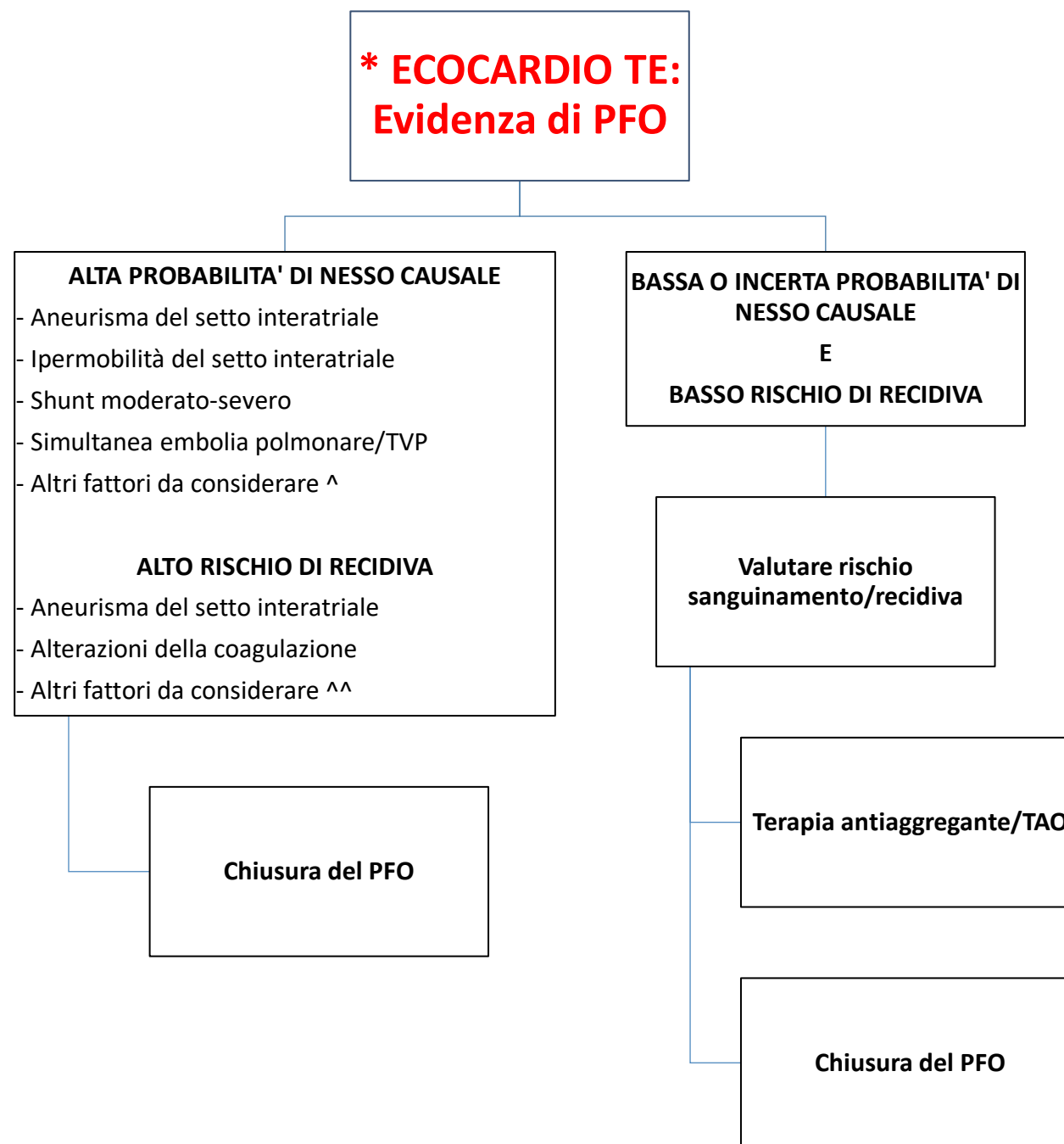


Percorso diagnostico per pazienti con ischemia cerebrale





**^**

- caratteristiche imaging dell'embolismo (corticale/sottocorticale)
- dimensioni del PFO e lunghezza del tunnel
- rete di Chiari
- valvola di Eustachio prominente
- indizi clinici (lungo viaggio, immobilizzazione, sforzo fisico, recente chirurgia maggiore, pregressi EP o TVP, OSAS)
- età <55 anni
- fattori di rischio per stroke
- **Risk of Paradoxical Embolism** score alto: paziente giovane non fumatore, senza ipertensione, diabete, in assenza di precedenti stroke o TIA, con infarto corticale

**^^**

- età avanzata
- dimensioni del PFO
- necessità di antiplastrinici vs anticoagulanti
- evento indice stroke vs TIA
- stroke in terapia con antiplastrinici o anticoagulanti